

9 誤嚥防止手術(医療従事者向け)

※嚥下機能改善手術ではありません。

嚥下障害に対する手術治療には、誤嚥を改善させ経口摂取を可能にする嚥下機能改善手術と、誤嚥をなくすことを主目的として、気道と食道を分離する誤嚥防止術があります。後者の場合、発声機能が失われるため、主として発声によるコミュニケーションが既に困難な患者さんが適応となります。

脳血管障害・神経筋疾患などで頻回に嚥下性肺炎を繰り返す症例に対して、当科では甲状軟骨・輪状軟骨鉗除と筋弁充填による声門閉鎖術を施行しております。当術式の利点としては比較的短時間に低侵襲で行える、ということがあげられます。誤嚥防止術を検討せざるを得ない症例に関しては栄養状態が不良であることも多く、喉頭全摘出術を行い縫合不全が生じると術後に創傷治癒が遷延し、咽頭皮膚瘻閉鎖に長期間を要することも懸念されますが、当術式では声帯粘膜を上下で縫合し、その間に筋弁を挿入することで三重に閉鎖するため、Montgomeryの報告した術式と比較し声門の閉鎖が強固となります。

また、寝たきりの高齢者で喉頭が下垂し低位である場合、頸部拘縮があり十分な頸部の伸展が困難な場合では、喉頭全摘出術、気管食道吻合術、喉頭気管分離術では十分な術野を得ることが困難で、特に気管孔を形成するために気管をつり上げる必要も生じることがありますが、当術式での手術操作のほとんどは喉頭内で行われるため、喉頭低位例、頸部伸展困難例でも術野の確保が可能です。現在までに当術式で治療を行った全例で肺炎の反復を制御できており、人工呼吸が必要である例を除き、そのほとんどで気管カニューレの装着が不要な状態で気管孔の管理が可能となっております。ご本人の苦痛、および、ご家族や医療従事者の負担の軽減に結びついていると考えております。

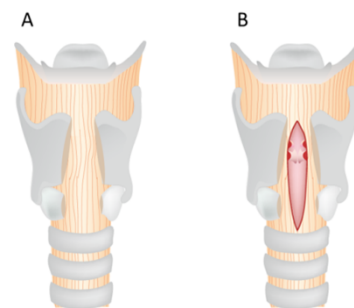


図1

図1A 輪状甲状膜を温存し、輪状軟骨前面を広く鉗除し、次いで甲状軟骨正中を甲状切痕から下縁まで鉗除します。図1B 輪状甲状膜を正中で縦切開します。

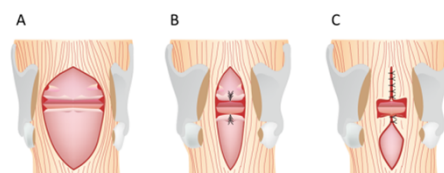


図2

図2A 声帯を後交連まで水平切開し、披裂軟骨もはさみを用い上下に離断します。図2B,C 粘膜弁を挙上し、上下の粘膜弁を後方から縫合し閉鎖します。

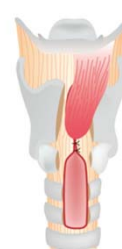

図3

図3 閉鎖した上下の声帯粘膜弁の間の死腔を胸骨舌骨筋弁で充填します。

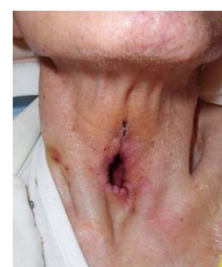

図4 手術後の気管孔を示します。気管カニューレの装着が不要な状態です。

【参考文献】

高橋紘樹, 津布久崇, 松村道哉, 古田康: 声門閉鎖術後経過の検討、日本気管食道科学会会報 印刷中